HİSTEREKTOMİ SONRASI VAJEN PROLAPSUSU TEDAVİSİ
(İki Olgu)

Mithat AYIRTMAN(*) Vedat DAYICIOĞLU(**) Fikriye SARIOĞLU(***)
Bingül ARI(***) Semra KILAVUZ(***)

ÖZET

Histerektomi sonrası vaginal prolapsus tanılı iki vakadaki operatif tedavi yaklaşımlarımız ve konuyla ilgili klasik bilgiler sunuldu.

SUMMARY

Surgical treatment of prolapsed vagina (post hysterectomy) that we made in two cases and related classical data presented.

GİRİŞ

Vajen kubbesinin kendi içine dönmesi (inversiyon) ve vajinal sarkma (prolaps); vajinal ve abdominal histerektomilerin nadir komplikasyonlarındandır. Eski literatürde geniş sınırlar içinde (%1-43) yeralmakla beraber, tüm vakaların %0.5'inden azında görülür[2,3].

Vajinal inversiyon histerektomiyi takiben ortaya çıktığında; operasyonda zayıf dokuların desteklenmesine yeterince dikkat edilmediği akla gelir[4]. Temel anatomik defekt; daha önce uterin prolapsa da yolaçmış olan, geniş levator açıklığı ve zayıflamış levator düzlemidir[3].

Vajinal inversiyonu başlatmada en önemli ve sık görülen etyolojik faktör, obstetrik travmadır. Menapozal dönem sırasındaki ve sonrasındaki nutrisyonel değişikliklerin yolaçtığı bağ dokusu zayıflığı-atrofisi de, vajinanın hem inversiyonunu hem eversiyonunu hızlandıran bir faktördür[4]. Ayrıca intraabdominal basıncı önemli ölçüde artıran nedenler, vajinal destek dokusunun zayıflamasına ve inversiyonun derecesinin artmasına katkıda bulunmaktadırlar[4]. İatrojenik faktörler de bu konuda

(*) Zeynep-Kâmil Hastanesi Şefi
(**) Zeynep-Kâmil Hastanesi Şef Muavini
(***) Zeynep-Kâmil Başasistanı

önemli yer tutar[4]. Genital prolapsa yol açan primer defektin erken tanınmasındaki yetersizlik; uygun olmayan tamir, beklenmedik inversiyon nedenlerindendir[4]. Prolapsus uteri vakalarının tedavisinde vajinal yaklaşımlar, abdominal histerektomiye göre daha sıklıkla tercih edildiğinden; vajinal histerektomi, prolaps komplikasyonlarının genel öncüsü durumundadır[3].

Abdominal veya vajinal histerektomiler sonrasında görülen vajen sarkmalarında genellikle sistosel, rektosel veya enterosel rezidüleri de değişik kombinasyonlarda mevcuttur. Örneğin anterior ve posterior duvarlar iyi durumda olduğu halde, vajen kubbesinde. enterosel kesesinin yaptığı herni defekti olabilir. İntakt posterior duvara karşın sadece sistosel; veyahut iyi desteklenmiş mesaneye karşın rektosel ile karşılaşılabilir[3]. Enteroselin, kompiet vajinal inversiyonla elele olduğu vakalar, teknik yönden onarımı en güç olanlardır[3]. Bunlarda Eversiyon terimini kullanmak belki de daha tanımlayıcı olur; çünkü tüm vajina introitustan dışarı dönmüştür[3].

VAKA RAPORLARI :

VAKA 1 : NT (prot 47326); 74 yaşında, kadınlık yolundan sarkan kitle yakınmasıyla 10.12.1986'da yatırıldı. Öyküsünden, bir yıl önce abdominal total histerektomi ameliyatı geçirdiği, ameliyattan iki ay sonra eliyle dışarı çıkan kitle hissetmeye başladığı ve idrar yapmakta güçlük çektiği öğrenildi. Özgeçmişinde iki yıldır kalp hastası olduğu kayıtlı olup, F.M. de kalpte bütün odaklarda 2/6°den sistolik üfürüm mevcuttu.

G:4 P:2 A:2 Y:2 22 yıldır menapozda..

PM de vajen duvarlarının total olarak introitusun dışında olduğu görüldü. Post operatif vajina prolapsusu tanısı kondu. Conill tekniği ile kolpokleizis planlandı. 11.12.1986'da ameliyata alındı.

Teknik: Vajen ön ve arka duvarlarında dikdörtgen şeklinde kesiler yapılıp bu alanlar prepare edildi. Bu alanların üst vajina kenarları birbirine sütüre edildi ve böylece tek yara alanı şekline dönüştürüldü. Ayrıca labium majuslar üzerinde, introitus vajinanın dış yanında longitidunal insizyonlar yapıldı ve iğ şeklinde genişletildiler. Bundan sonra yan vajen yara kenarları, bunlara paralel giden labiumların medial yara kenarlarıyla sütüre edildi. Medial labial yara kenarlarının artan bölümleri, üst ve alt vajen yara kenarlarının dışta kalan transvers bölümleriyle birleştirildi. Böylece vajen yara kenarları tüm çevresiyle labiumların medial yara kenarlarına fikse edilmiş oldu. Yeni tabanın oluşturulmasındaki bir sonraki işlem, labial yara alanlarının yağ ve adale dokusundan ve vajen yara alanı dokusundan geçen, yukarıdan aşağı alt alta katgüt sütürlerin konmasıydı. Epizyokleizis, dış yanlarda kalan labial yara kenarlarının da ipek sütürlerle birleştirilmesiyle son buldu (Resim 1, 2, 3, 4, 5, 6, 7).

Erken post op. dönemde sorunu olmayan vaka, 17.12.1986'da şifa ile taburcu edildi.

RESİM: 1

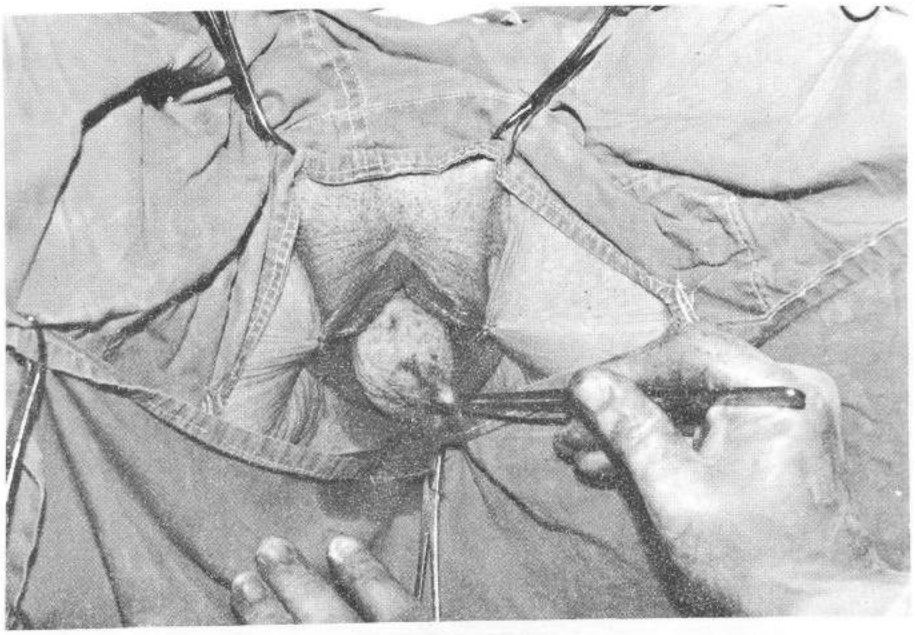

RESİM: 2

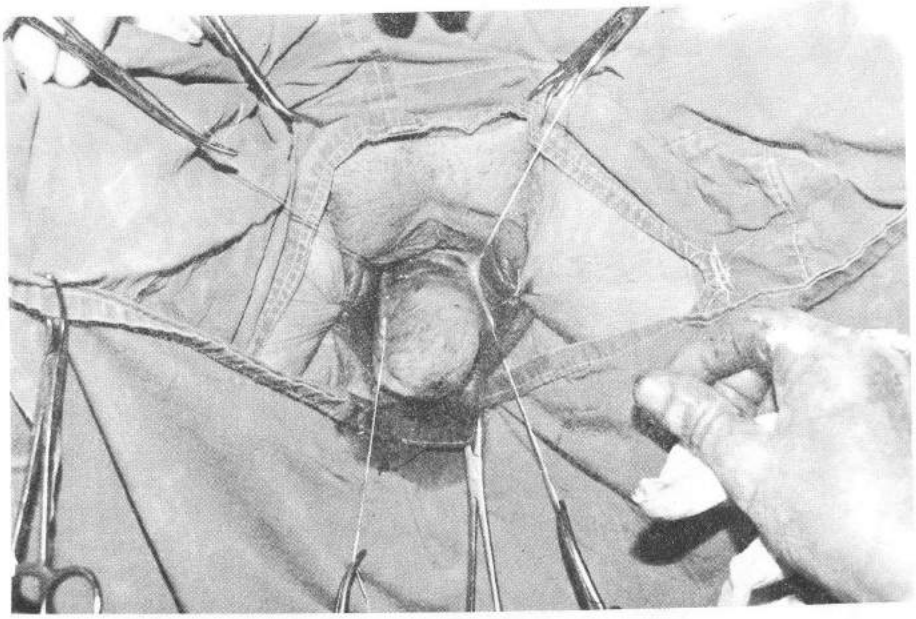

RESİM: 3

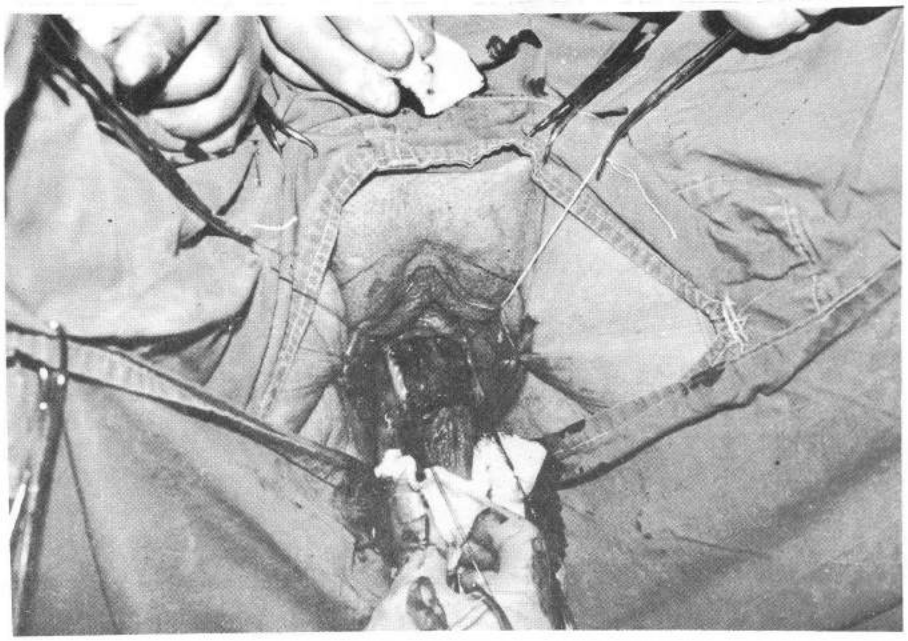

RESİM: 4

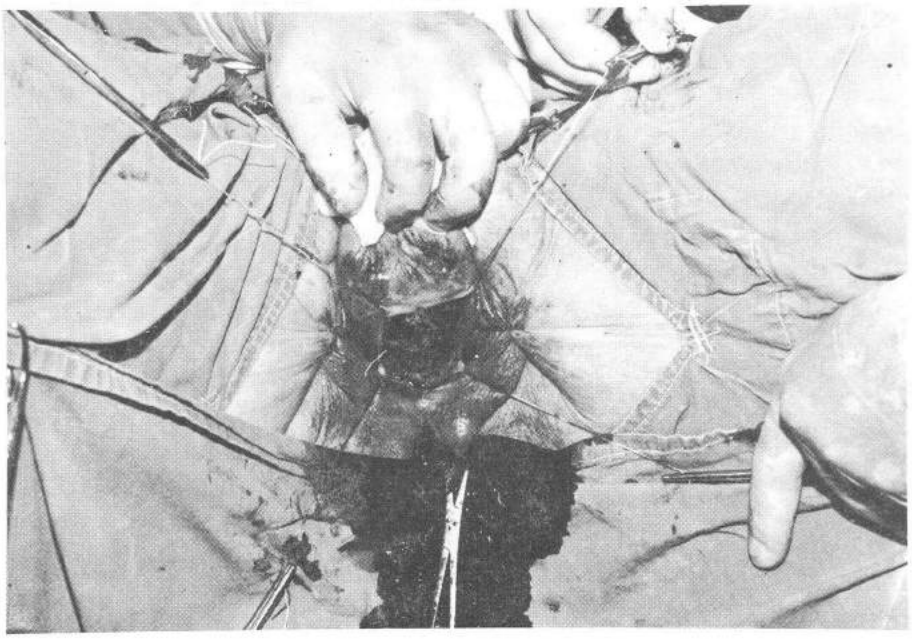

RESİM: 5

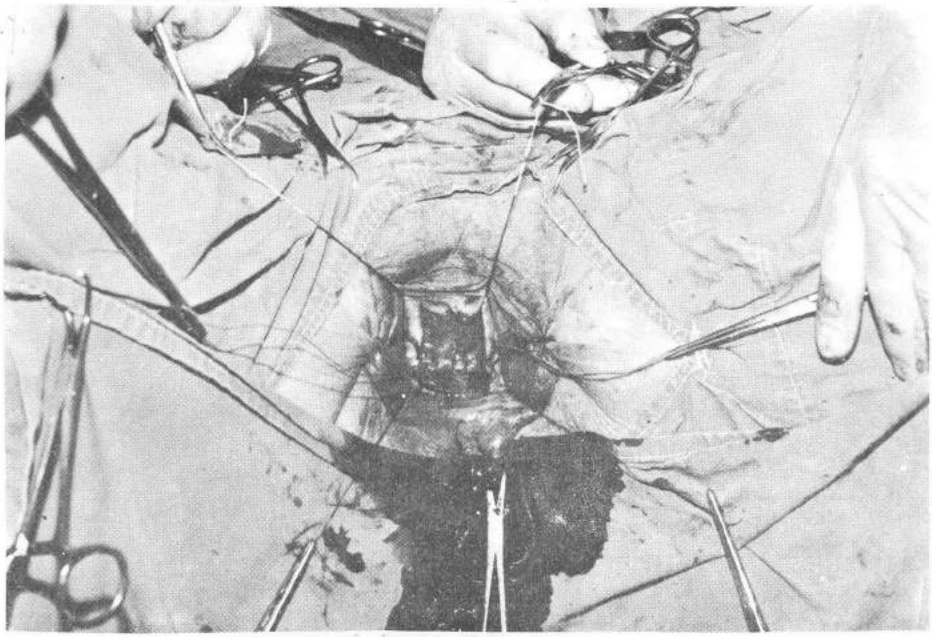

RESİM: 6

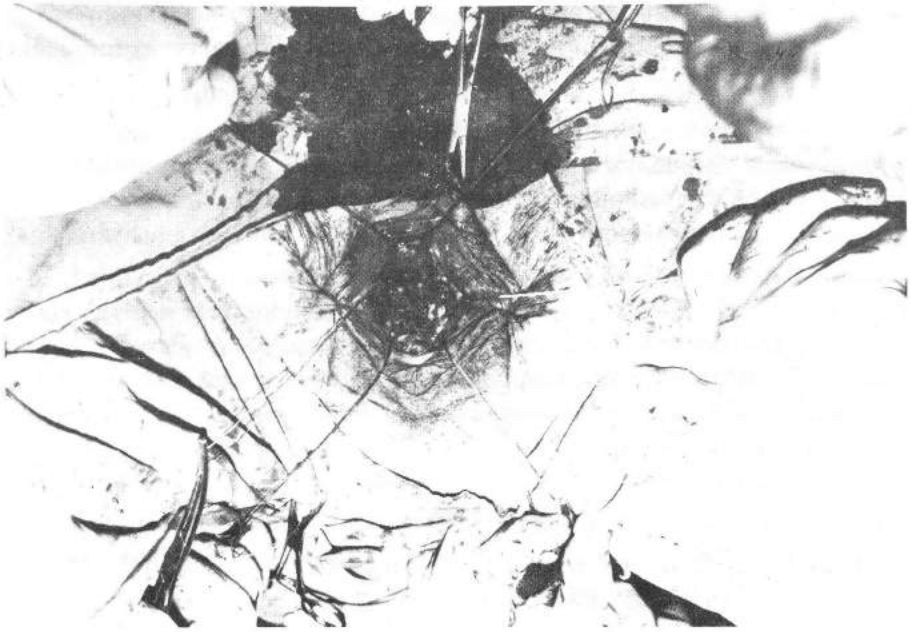

RESİM: 7

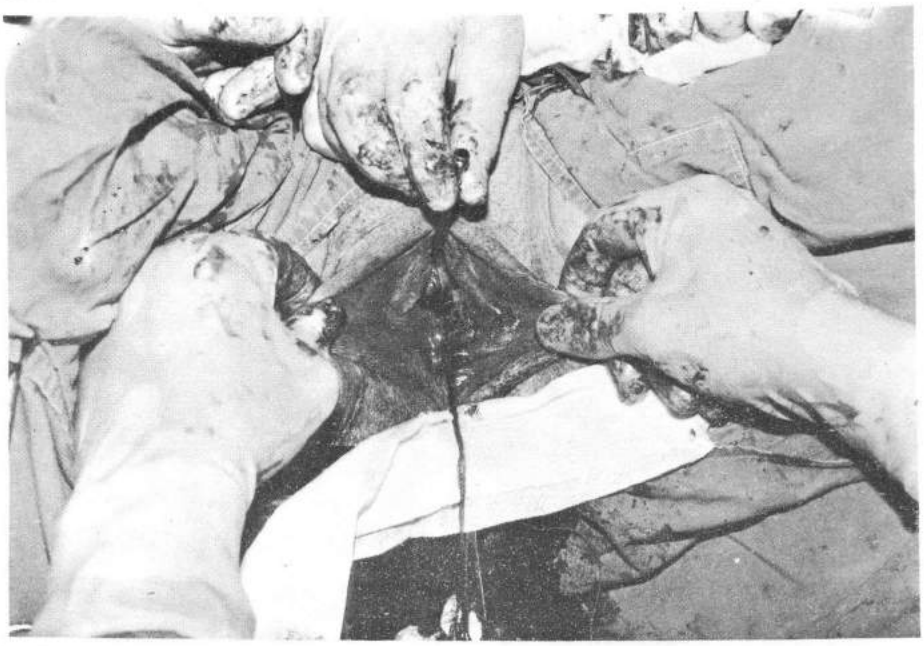

VAKA 2 : BP (prot 43412); 33 yaşında; kadınlık yolundan sarkan kitle yakınmasıyla 10.11.1986'da yatırıldı. Öyküsünden, 3 yıl önce rahminin sarkması nedeniyle vajinal total histerektomi ameliyatı uygulandığı, operasyondan bir ay sonra tekrar eliyle kitle hissettiği öğrenildi.

G:2 P:2 A:- Y:2 (spontan vajinal doğumlar..)

Pelvik muayenesinde, vajina duvarlarının ıkınmakla önemli ölçüde introitusun dışına çıktığı saptandı. Post operatif vajina prolapsusu tanısı kondu. Transabdominal yaklaşım ile kolpopeksi operasyonu planlandı. 12.11.1986'da ameliyata alındı.

Teknik: Pfannenstiel insizyonla cilt-cilt altı geçildi. Rektus fasyasından, 1.5 cm eninde 8 cm uzunluğunda fasya şeritleri hazırlandı. Vajen kubbesindeki periton açılıp, hazırlanan retroperitoneal tünellerden geçirilen fasya şeritleri, vajen apeksine ipek sütürlerle tespit edildi. Peritonizasyon sonrası, douglas yarım burs tarzında ipek sütürlerle kapatılıp, operasyon usulüne uygun tamamlandı. Post op. seyir normal olup, 18.11.1986'da taburcu edildi.

TARTIŞMA

Anatomik olarak, normalde alt ve üst vajina aksları arasında 130°'lik bir açı vardır[3]. Vajinanın üst 1/3'lük kısmı; levator düzlemi paralelinde, horizontal olarak

3.-4. sakral vertebralara yönelik pozisyondadır[3]. Sarkan vajen kubbesinin normale getirilebilmesi için, üst vajinanın, levator üzerinde yatar pozisyona getirilmesi şarttır. Bu sağlandığında; intraabdominal basınç, vajinayı levator düzlemine yaslayıcı şekilde tesir eder ve vajinanın intrapelvik organ pozisyonu korunur[3].

Peser ile tedavi; sadece geçici düzelme sağladığı gibi; yaşlı dokular üzerinde sıklıkla erezyon ve enfeksiyona da yolaçar[4]. Böylece cerrahi yaklaşım, yegâne efektif yol olmaktadır[4].

Cerrahinin iki majör hedefi vardır[2]:

1. Vajinal kafı yeniden ve güvenli şekilde asmak,
2. Vajinal fonksiyonun sağlandığına emin olmak.

Bu iki hedefe aynı zamanda yeterince ulaşılması kolay değildir. Bu yüzden çeşitli abdominal, vajinal ve kombine (abdominal + vajinal) teknikler geliştirilmiştir. Tabloda değişik otörlerin uyguladıkları yöntemlerden aldıkları sonuçlar özetlenmektedir[3].

TABLO: Kaf prolapsusunun tedavisi.

Çalışma (yıl)	Yaklaşım	Vaka sayısı	Kür
Symmonds (1965)	Kolpokleizis/vajinektomi	16	9 (%56)
Birnbaum (1973)	Kolposakropeksi	21	20 (%95)
Zacharin (1980)	Levator plikasyonu-kaf fiksasyonu	66	56 (%85)
Symmonds (1981)	Uterosakral-kardinal ligament suspansiyonu	160	140 (%87)
Nichol s (1982)	Sakrospinöz fiksasyon	163	158 (%97)
Mattingly (1982)	Moschcowitz-kolposakropeksi	55	53 (%97)
Richter (1982)	Sakrospinöz fiksasyon	81	50 (%62)

Önceleri yaşlı vakalar, komplike cerrahi yöntemler için uygun olmayan üyelerdi. Fakat modern anestezi teknikleri ve pre op.-post op yaklaşımlar sayesinde, yaşlı vakalar da tam cerrahi onarım şansına ulaşmışlardır[3]. Gene de hasta ne kadar yaşlı ve genel durumu bozuk ise seçilecek operasyonun da o kadar kolay olması yararlıdır[5].

Vajinal eversiyon vakalarında, enteroselin ortadan kaldırılması, anterior ve posterior vajinal duvarların tekrar onarımı ve perineorafi ile beraber; vajen kubbesinin abdominal yaklaşımla suspansiyonu önerilmektedir[1,3]. Dokuların destek için uygun olması ve enteroselin de aynı zamanda düzeltilebilmesi mümkün olduğunda, sadece abdominal suspansiyonun da tatminkâr sonuç verebileceği bildirilmiştir[3].

Uygun tekniklerle vajinanın semirijid tüp şeklinde restorasyonu ile, hayli yüksek uzun süreli kür şansı elde edilmektedir[3]. Genel olarak abdominal suspansiyon teknikleri; nisbeten kolay, yararlı, vajinal derinlik ve normal vajinal aks sağlayıcı yönleri nedeniyle; vajen kubbesinin massif inversiyonunda eskidenberi tercih edilmektedir[3]. Kolposakropeksi yöntemi buna örnektir[3]. Diğer bazı otoriteler ise, bu

görüşe katılmayıp, kaide olarak vajinal yaklaşımla hedefe daha ıyı ulaşılacağını; dar ve kısa vajina gibi vajinal yaklaşımı limitli kılan durumlarda abdominal yaklaşımı tercih ettiklerini belirtmektedirler[2,4]. Nichols ve Randall tarafından modifiye edilmiş sakrospinöz teknik, transvajinal vajen tüpü yapımına örnektir.

Kolpektomi ve kolpokleizis yöntemlerinin yeri konusunda da görüş farklılıkları vardır. Bir görüşe göre total vajinektomi zaman kaybettirici vasküler bir işlemdir ve coitusu önlediği gibi başarı şansı da limitlidir[3]. Diğer görüşe göre kolpektominin riski, diğer daha konservatif işlemlerden fazla değildir ve uygun doku düzlemlerinde yapıldığında kan kaybı minimal olup operasyon kolayca ilerler[2]. Bir görüş, kolpokleizis (LeFort) operasyonunun modern jinekolojik cerrahide nadiren uygulanır olduğunu; çünkü koital fonksiyonu kaybettirdiğini ve enteroseli tamir edemediğini; geçmişte de bu yöntemle orta derecede başarı elde edildiğini öne sürmektedir[3]. Senil prolapsusta önceleri daha sıklıkla yapılan vajen kapama operasyonlarının, giderek artan şekilde vajinal total histerektomi ile yer değiştirmesi de bu görüşü desteklemektedir[5]. Öte yandan, vajinal fonksiyonun korunması kritik bir faktör olmadığında; anterior ve posterior plasti ile kombine olarak parsiyel veya total kolpektomi yapılmasını; veya alternatif olarak, LeFort prensiplerine uygun midvajinal kapama tekniklerini tercih eden otörler de vardır[2,4].

Vajen kapatma operasyonlarının orjinalleri birçok kez modifiye edilmiştir ve sıklıkla bir ön veya arka kolporafi ile kombine edilmiştir[5]. Bizim de bir vakamızda uyguladığımız Conill tekniği; introitus vajinanın kapatılması ile, vajen plastiğinin basit ve mantıklı bir kombinasyonundan ibarettir[5]. Lokal anestezi ile bile uygulanabilirliği, nisbeten basit bir teknik oluşu, yaşlı ve genel sağlık durumu bozuk vakalarda da uygulanım avantajı sağlar[5]. Bu operasyonla ilgili olarak son zamanlarda rapor edilmiş yayın az olup, nadiren tercih edilen yöntemler arasında sayılmaktadır[2].

SONUÇ

Yararlı birçok operasyon tekniği vardır, fakat bunlardan en iyi olanı, mevcut vaka için en uygun olanıdır[3]. Cerrahın; gerektiğinde planladığı operasyon yaklaşımını irticalen değiştirebilecek şekilde geniş görüşlü olması başarı şansını artırır[3].

KAYNAKLAR

1 — Greenhill, J.P. (çev:Erez S.): Cerrahi Jinekoloji. Dördüncü baskı. Nobel Kitabevi, Istanbul, s.148-168.
2 — Kaser, O., Ikle, F.A., Hirsch, H.A.: Atlas of Gynecological Surgery. 2nd edition. Georg Thieme Verlag, Stuttgart-New York, pp.12.58-12.69, 1985.
3 — Mattingly, R.F., Thompson, J.D.: Operative Gynecology. Sixth edition. J.B. Lippincott Company, Philadelphia, pp.584-593, 1985.
4 — Nichols, D.H., Randall, C.: Vaginal Surgery. The Williams Wilkins Company, Baltimore, pp.208-218, 1976.
5 — Reiffenstuhl, G., Platzer, W.: Die Vaginalen Operationen. Urban Schwarzenberg. München-Berlin-Wien, 392-448, 1974.